12

Ophthalmoskopische Beobachtung cilioretinaler Blutgefässe.

Von

Dr. **Schleich,**
Assistenzarzt der ophthalmiatrischen Klinik in Tübingen.

(Hiezu 9 Abbildungen.)

Die Wichtigkeit der Thatsache einer fast vollständigen Trennung des Ciliar- und Netzhautgefässsystems für die Ernährungsverhältnisse des intraocularen Sehnervenendes und der Netzhaut besonders unter pathologischen Verhältnissen hat die gegründete Veranlassung gegeben, selbst kleine und seltener beobachtete Abweichungen von der normalen Anordnung der Blutgefässe der betreffenden Theile ganz besonders zu berücksichtigen.

Die anatomische Forschung [1]) hat festgestellt, dass ausser den Centralgefässen und deren Verzweigungen nur feinste Arterien aus dem das periphere Sehnervenende umgebenden sog. Zinn'schen Arterienkranz in geringem Grade an der Blutzufuhr zu der Papille des Sehnerven und zu dem unmittelbar anliegenden Netzhautbezirke sich betheiligen. Diese Abkömmlinge des Zinn'schen Arterienkranzes sind aber gewöhnlich so dünn, dass sie mit Hilfe des Ophthalmoskops im lebenden Auge nicht mehr erkennbar sind.

Ausser diesen genannten treten aber nach Donders [2]) auf der Papille feine Gefässchen auf, die, gesondert im Sehnervenstamm verlaufend, ebenfalls nicht von den Centralgefässen entspringen.

---

1) Leber in Gräfe-Sämisch's Handbuch der Augenheilkunde II. 2. p. 307. v. Gräfe's Archiv XI. 1. p. 6.

2) A. v. Gräfe's Archiv I. 2. p. 87.

1643260

Eine merkwürdige von diesen Thatsachen abweichende Beobachtung theilt H. Müller [1]) mit. »Es kam hier nämlich auf der Seite des gelben Fleckes ein Gefäss von 0.05 Mm. aus der Sclera an den Rand der Chorioidea, bog sich dicht um denselben herum und ging am Ende der äusseren Schichten der Retina vorbei in diese ein. Ob Arterie oder Vene ist nicht zu entscheiden. Jedenfalls aber geschieht dies nur ausnahmsweise, dass ein Gefäss im normalen Zustande so nahe an den Rand der Chorioidea herantritt und noch seltener dürfte dies einer der gewöhnlichen Hauptäste der Centralgefässe thun«. Eine beigegebene Skizze eines Sehnervenquerschnitts zeigt ein solches Gefäss mit diesem ungewöhnlichen Ursprung.

Auch die Untersuchung des Augenhintergrundes mittelst des Augenspiegels nach dieser Richtung hin hat die Ergebnisse der anatomischen Forschung wesentlich bestätigt. Nach Mauthner [2]) ist es eine grosse Seltenheit, dass mit dem Augenspiegel sichtbare Gefässe der Retina nicht als Abkömmlinge der Centralgefässe nachzuweisen sind und ausserhalb der Papille in der Retina ihren Ursprung nehmen. Er erklärt derartige Gefässe für kleinere vor der endgiltigen Theilung der Centralgefässe von diesen abgehende Zweigchen derselben.

Die Angaben Lebers [3]) stimmen hiemit überein, doch macht letzterer auch auf die Möglichkeit gelegentlich zu beobachtender, nicht aus den Centralgefässen stammender, auf der Papille auftretender Gefässe aufmerksam.

Einige Fälle, in denen ein von dieser Norm abweichender Gefässverlauf sich fand, hat Loring [4]) mitgetheilt. Lassen wir von diesen 3 Fällen die 2 ersteren als pathologische Verhältnisse betreffend ausser Betracht und führen hier nur den dritten Fall an.

In einem hochgradig myopischen Auge (M10) eines jungen Mädchens mit einem die Papille ringförmig umgebenden sog.

---

1) A. v. Gräfe's Archiv IV. 2. p. 10.
2) Mauthner, Lehrbuch der Ophthalmoscopie. p. 249.
3) Leber l. c.
4) Loring: Archiv für Augen- u. Ohrenheilkunde II. 2. p. 163.

Staphyloma post. sah Loring eine dickere Vene, die am Rande der Papille, anstatt sich mit den übrigen Venenstämmen zu vereinigen, plötzlich verschwand. Er nimmt an, dass diese Vene die Sclera perforirt, oder, was ihm wahrscheinlicher ist, sich mit einem Chorioidealgefässe verbindet.

Ausser der genannten Mittheilung von Loring und der oben angeführten von H. Müller ist, soviel mir bekannt, nichts Weiteres diesen Gegenstand betreffendes veröffentlicht worden, bis Nettleship [1]) auf eine im Augenhintergrunde mit dem Ophthalmoskop wiederholt von ihm beobachtete Anomalie im Ursprunge von Retinalgefässen aufmerksam gemacht hat. Nach seiner Ansicht sind diese gewöhnlich am Rande der Papille oder in geringer Entfernung davon auftretenden Retinal-Gefässe nicht als vor der Endtheilung der Centralgefässe von diesen abgegangene Zweige, sondern als Abkömmlinge der Ciliargefässe anzusehen, wesshalb er sie auch cilioretinale Gefässe nennt. Im Ganzen hat er an den genannten Stellen 13 Fälle genauer beschrieben und diese Beschreibung durch einfache Skizzen erläutert. Unter anderem ist auch die Beschreibung und Abbildung eines zufällig ein solches cilioretinales Gefäss treffenden Papillen-Durchschnitts bei Neuritis optica in einem Falle von Hirntumor mitgetheilt.

Nettleship macht auf Grund seiner Beobachtungen folgende Schlüsse, die ich hier in Kürze zusammenfasse: Bei der Untersuchung gesunder Augen begegnet man sehr häufig sowohl arteriellen als venösen Retinalgefässen, welche in der Nähe der Papille ausserhalb derselben auftreten resp. verschwinden. Diese Gefässe sind meist sehr klein, können übrigens die Grösse eines Hauptastes der Centralgefässe erreichen. Die nur ausnahmsweise in der Mehrzahl und meistens nur auf einem Auge besonders häufig in myopischen Augen mit Sicheln, zur Beobachtung kommenden cilioretinalen Gefässe entspringen immer am temporalen Rande der Papille, von wo sie, meist nach Bildung eines kleinen Bogens, nach den der Macula lutea nahen Netzhaut-

---

1) Ed. Nettleship: British Medic. Journ. Feb. 5. 1876. Ophth. Hosp. Rep. vol. VIII. p. 512. u. Ibid. vol. IX. 2. p. 161.

bezirken hin verlaufen. Von andern ebenso grossen retinalen Gefässen sind sie durch nichts zu unterscheiden, als dass sie eben nicht auf der Papille, sondern an deren Rande oder in einiger Entfernung davon ihren Ursprung nehmen. Anastomosen mit anderen Gefässen liessen sich bis jetzt nicht nachweisen, und ebensowenig lässt das Auftreten derselben bestimmte Beziehungen zu pathologischen Verhältnissen erkennen.

Wenn nun auch Nettleship selbst diesen Gefässen bis jetzt keine praktische Bedeutung zukommen lässt, so ist doch nicht ausser Auge zu lassen, dass weitere Beobachtungen und bes. anatomische Untersuchungen, welche die bis jetzt noch nicht ganz sicher gestellte Abkunft der besprochenen Gefässe aus den Ciliargefässen beweisen würden, bei etwaigen Veränderungen und Erkrankungen der so wichtigen Theile des Augenhintergrundes, diesen Gefässen eine besondere Stellung anweisen könnten.

Mit Rücksicht darauf, dass eine weitere Ansammlung von Material wünschenswerth sein muss, einmal um die Angaben Nettleship's zu bestätigen, sodann um vielleicht weitere Anhaltspunkte für eine etwaige Verwerthung dieses interessanten Befundes zu gewinnen, habe ich es unternommen, die mir in relativ kurzer Zeit vorgekommenen Fälle dieses abnormen Circulationsverhältnisses mitzutheilen. Schon wiederholt, ehe mir die Mittheilungen von Nettleship zu Handen kamen, bin ich auf einzelne Fälle eines solchen abnormen Ursprunges kleinerer retinaler Gefässe aufmerksam gewesen. Seit dieser Veröffentlichung von Nettleship habe ich es nicht unterlassen, die einzelnen Fälle besonders genau zu notiren und von den betreffenden Verhältnissen kleine Skizzen zu entwerfen.

Die einzelnen Fälle mit den dazu gehörigen Abbildungen folgen:

1ter Fall. Fig. 1. u. 2.

J. M. Gymnasiast, 14 J. alt, leidet an einer seit c. 4—5 Jahren rasch progressiven Myopie mit Reizerscheinungen und war desshalb längere Zeit in Behandlung. Auf beiden Augen betrug die Kurzsichtigkeit nach länger dauerndem Atropingebrauche 5.5 Ml.

den Rand der Papille verliert sie sich allmählich. Am äusseren Rande ist keine Spur einer Sichel oder doppelten Contour wahrzunehmen, dagegen findet sich daselbst ein schmales Pigmenträndchen. Genau am äussern untern Rande der Papille entspringen 2 feine Gefässchen, die nach kurzem Verlauf gegen das Centrum der Papille nach Bildung eines Bogens in entgegengesetzter Richtung ihren Lauf fortsetzen und in der Retina ungefähr horizontal gegen die Macula lutea hinziehen, sich aber allmählich dünner werdend, bald verlieren. Die Feinheit der Gefässe erlaubt keine Bestimmung der Natur derselben. Auch auf dem linken Auge sind, einen ähnlichen Ursprung nehmende, aber noch feinere Gefässe zu sehen.

Fig. 3.

3ter Fall. Fig. 4.

Gymnasiast L., 12 Jahre alt, ist seit längerer Zeit kurzsichtig und leidet an einer ausgesprochenen Insuffieienz der Interni, wegen welcher die Tenotomie des Museulus rectus externus am rechten Auge mit dem gewünschten Erfolge vorgenommen wurde. Nach Atropinanwendung betrug rechts die Myopie 3 Ml, links 2.75 Ml. Der ophthalmoskopische Befund ergab im aufrechten Bilde: rechts eine scharf begränzte $^3/_4$ P. D-breite Sichel naeh aussen von der aufreeht ovalen Papille. Von der breiten Sichel schneidet ein feiner Pigmentcontour eine sehmale Partie ab. Genau an dieser Pigmentlinie entspringt in deren oberem Theile ein feines Gefäss, das nach Bildung eines kleinen nach der Papille hin convexen Bogens die Sichel verlässt und nach kurzem Verlaufe gegen die Maeula lutea, wegen zunehmender Feinheit sich etwa bis in die Mitte zwischen Papille und Maeula lutea verfolgen lässt. Mehr in der unteren Hälfte der Siehel entspringt ein 2tes Gefäss, das alsbald in 2 Zweige sich theilt, welche beide bogenförmig umbiegen, ungefähr parallel naeh aussen hinziehen und nur eine

Fig. 4.

kurze Strecke weit zu verfolgen sind. Zu bemerken ist ferner, dass unweit des nasalen Randes der Papille in derselben eine Arterie ungefähr 3ter Grösse entspringt, die beim Uebertritt des Randes der Papille sich in 2 Zweige theilt, welche in die innere Partie der Retina verlaufen. Während die beiden erst beschriebenen dünnen Gefässe als sogenannte cilioretinale Gefässe zu bezeichnen sind, ist die in der Papille entspringende Arterie wohl eines der Gefässe, die Donders (l. c.) als nicht selten vorkommend anführt.

4ter Fall. Fig. 5 u. 6.

Lehramtskandidat S. 20 Jahre alt, ist, seit er sich erinnern kann, kurzsichtig. Die Kurzsichtigkeit hat bis vor Kurzem noch zugenommen. Nur unbedeutende Beschwerden veranlassen den Patienten sich vorzustellen.

Die Functionsprüfung ergiebt:

L mit — 9 Ml S = $^5/_9$ — $^5/_6$

R mit — 10 Ml S = $^5/_9$ — $^5/_6$.

Atropingebrauch setzt auf beiden Augen die Refraction um eine Ml herab.

Die Untersuchung des Augenhintergrundes im aufrechten Bilde ergiebt beiderseits mässig breite Sicheln mit scharfen Grenzen, beiderseits physiologische Excavation. Links entspringen am Rande der Sichel 2 feine Gefässe, von denen das obere sowohl als das untere, letzteres nach Bildung eines kurzen den Rand der Papille berührenden Bogens, nach der Gegend der Macula lutea hinziehen und sich bald wegen zunehmender Feinheit nicht weiter verfolgen lassen.

Fig. 5.

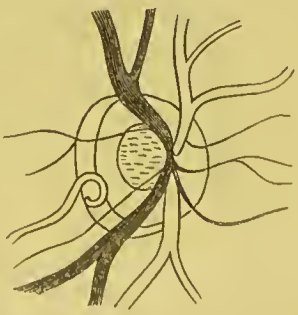

Fig. 6.

Auf dem rechten Auge entspringt ebenfalls genau am Rande der Sichel eine Arterie etwa 3ter Grösse, die nach Bildung eines den Papillenrand berührenden Bogens in den unten von der Macula lutea gelegenen Netzhautbezirk zieht, und an die Gegend der Macula lutea mehrere Zweige abgiebt.

5ter Fall. Fig. 7.

T. A. 19 Jahre alt, Schreiber, ist seit c. 4 Jahren kurzsichtig, und stellt sich wegen in der letzten Zeit aufgetretener den Patienten sehr beängstigender Mouches volantes vor. Die Functionsprüfung ergiebt:

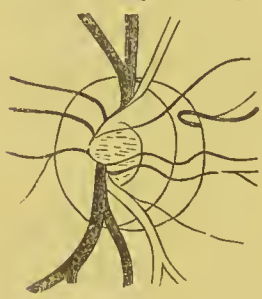

Fig. 7.

Links und rechts Myopie 4.5 und As 0.5 mit horizontaler Axe. Sehschärfe $^5/_5$—$^5/_4$.

Im aufrechten Bilde gränzt an die aufrecht ovale Papille eine mässig breite Sichel an. Deutliche physiologische Excavation.

Am obern äussern Rande entspringt ein dünnes Gefässchen, das nach Bildung eines Bogens auf der Sichel nach aussen in die Gegend der Macula lutea hinzieht.

Rechts ist ein derartiges Gefäss mit abnormem Ursprung nicht zu erkennen.

6ter Fall. Fig. 8.

A. K., 14 Jahre alt, ist seit seiner Kindheit, während welcher er wiederholt an äusseren Ophthalmieen gelitten hat, etwas amblyopisch.

Fig. 8.

Rechts Myopie 1.5 S = $^5/_{12}$ — $^5/_9$.

Links Myopie 0.5 S = $^5/_{18}$.

Beiderseits Hornhautflecke, die auf eine früher vorhandene Keratitis fascicularis deuten.

Beiderseits starker unregelmässiger As. Der Augenhintergrund ist beiderseits sehr pigmentarm. An der Papille finden sich nach aussen unten mässig breite Sicheln.

Auf dem linken Auge finden sich genau am Sichelrande auftretend 2 feine Gefässe, die beide nach Bildung eines Bogens auf der Sichel in die Gegend der Macula lutea hinziehen.

Rechts ist eine derartige Anomalie nicht zu constatiren.

7ter Fall. Fig. 9.

Patient Friedrich H., 11 Jahre alt, leidet an Accommoda-

tionsparese. Die Ursache derselben ist eine sehr eigenthümliche und verdient als bisher, soviel mir bekannt, nicht beobachtet, notirt zu werden. Die Unfähigkeit, in der Nähe zu sehen, war nämlich nach wiederholter starker Epistaxis aufgetreten. Die Refraction beider Augen ist hyperopisch. Links Hm 2. Rechts Hm 3. Auf dem rechten Auge entspringt unmittelbar am äusseren doppeltcontourirten Papillenrande ein deutlich als Arterie erkennbares Gefäss, das nach kurzem hackenförmigem Verlaufe auf der Papille nach oben aussen in den oberhalb der Macula lutea gelegenen Netzhautbezirk hinzieht und sich daselbst in feine Zweige auflöst. An der Ursprungsstelle der Arterie giebt dieselbe ein feines kaum sichtbares direct gegen die Macula lutea ziehendes Zweigchen ab.

Fig. 9.

Auf dem linken Auge finden sich derartige Anomalieen in Beziehung auf den Gefässursprung nicht.

Eine vergleichende Betrachtung der von Nettleship und der oben mitgetheilten Fälle ergiebt in Uebereinstimmung mit dem Genannten, dass es sich um eine nur wenig bekannte, bisher für sehr selten gehaltene Anomalie in dem Ursprunge von Retinalgefässen handelt.

Diese Retinalgefässe, sowohl Arterien als Venen, von verschiedener meist geringer Grösse, nehmen ihren Ursprung an dem temporalen Rande der Papille oder in dessen nächster Nähe. Sie bilden fast alle, unmittelbar nachdem sie in dem Augenhintergrunde sichtbar geworden sind, einen gegen das Centrum der Papille hin convexen Bogen, und nehmen dann ihren Verlauf in die der Macula lutea benachbarten, gewöhnlich grösserer Gefässe entbehrenden Netzhautbezirke in einer von der Horizontalen nur wenig abweichenden Richtung. Diese Retinalgefässe stehen augenscheinlich in keiner bestimmten Beziehung zu den Centralgefässen, zu einer etwaigen auffallenden indivi-

duellen Abweichung in der Anordnung derselben, ebenso wenig aber auch zu Veränderungen der von ihnen versorgten Netzhautbezirke. Die Art des Verlaufes und der Verzweigung derselben bietet keine Abweichung von dem entsprechenden Verhalten anderer Netzhautgefässe, mit welch' letzteren auch keine Anastomosenbildung nachweisbar ist.

Auffallend ist, dass diese Gefässe mit dem ungewöhnlichen Ursprunge, bisher viel häufiger (in $^2/_3$ der Fälle) in myopischen Augen mit grösserer oder kleinerer Sichelbildung beobachtet wurden. Es darf hier angeführt werden, dass gerade Augen mit Sichelbildung viel günstigere Verhältnisse zur Constatirung einer solchen Anomalie darbieten. Denn abgesehen davon, dass die betreffenden Theile des Augenhintergrundes in myopischen Augen ganz besonders Gegenstand einer genauen Untersuchung sind, ist der Umstand nicht ausser Auge zu lassen, dass feinere Gefässe auf dem hellen Grunde der in der Sichel zu Tage tretenden Sclera viel deutlicher sich abheben und leichter gesehen werden können, als in einem der Papille anliegenden normalen Hintergrunde.

Die Entscheidung, ob diese Gefässe vor der Endtheilung der Centralgefässe von diesen abgehende Zweige oder ob sie Abkömmlinge von Chorioideal- oder hinteren Ciliar-Gefässen sind, wird uns mit Hilfe des vorliegenden Materials nicht schwierig werden.

In erster Linie sind die beiden Sectionsbefunde von H. Müller und Nettleship von entscheidender Bedeutung. Sie beweisen das Vorkommen von Retinalgefässen, die nicht aus den Centralgefässen stammen, auch nicht zu der Categorie der nach Donders getrennt von den Centralgefässen im Sehnervenstamme verlaufenden Gefässe gehören, sondern wohl unzweifelhaft als Zweige von hinteren Ciliargefässen anzusehen sind, die nach Perforation der Sclera in der Gegend zwischen dem hinteren Pole und der Eintrittsstelle des Sehnerven ihren Eintritt in das Innere des Bulbus resp. die Retina am Rande des Foramen Chorioideae gewinnen. Sodann sind von besonderem Werthe diejenigen Fälle, in denen die Gefässe in der Sichel selbst und nicht an deren Rande auftreten, in denen also

mit Sicherheit die Perforationsstelle in der Sclera zu sehen ist, so z. B. in Fig. 1. 2 u. 4. Schon aus diesen Fällen allein könnten wir schliessen, dass die cilioretinalen Gefässe Abkömmlinge der ausserhalb des Auges liegenden hinteren Ciliargefässe sind, die an der betreffenden Stelle die Sclera durchbohren; aber es geht daraus auch hervor, dass die betreffenden Gefässe in keiner Beziehung zu den Chorioidealgefässen stehen.

In den übrigen zahlreicheren Fällen, in denen die Perforationsstelle der Sclera nicht zu sehen ist, nehmen die Gefässe scheinbar ihren Ursprung am Rande der Chorioidea und zwar bei normaler Umgebung der Papille d. h. bei mangelnder Sichel am Rande der Papille, im andern Falle am Sichelrande selbst, woraus hervorgeht, dass die Gefässe, um in die Retina zu gelangen, die normale Chorioidea nicht durchbohren, sondern immer um den Rand derselben herumziehen. Die Stelle der Perforation selbst ist hier nicht zu bestimmen, sie kann näher oder entfernter von der Papille sich befinden. In diesen genannten Fällen wird in späteren Zeiten, wenn die Augen myopisch geworden und Sichelbildung eingetreten, oder eine schon vorhandene Sichel breiter geworden, die Perforationsstelle noch sichtbar werden, und umgekehrt ist in den Fällen, wo die Stelle des Durchtritts des Gefässes durch die Sclera deutlich zu erkennen ist, das Gefäss im früheren Zustande entweder am Rande der früher schmäleren Sichel, oder sogar am Rande der Papille zu einer Zeit, wo keine Sichelbildung vorhanden war, aufgetreten.

Der meist bogenförmige Verlauf des Anfangsstückes der Gefässe auf der Papille ist der Ausdruck dafür, dass dieselben nach der Perforation der Sclera noch eine kurze Strecke lang die bisherige Richtung beibehalten, ehe sie nach Aenderung derselben in den von ihnen versorgten Netzhautbezirk ziehen. Liegt das bogenförmige Anfangsstück in der Sichel selbst, so deutet dies den früheren Verlauf, resp. die frühere Umbiegungsstelle am Chorioidealrande an.

Was die Häufigkeit des Vorkommens dieser cilioretinalen Blutgefässe betrifft, so spricht für dieselbe die relativ grosse Anzahl der mitgetheilten Fälle, in denen die Gefässe von grös-

serer Ausdehnung und dadurch auch leichter bemerkbar waren. Jedem aufmerksamen Beobachter werden in kurzer Zeit eine Reihe solcher cilioretinaler Gefässe aufstossen [1]).

Die Vermuthung ist gerechtfertigt, dass diese Gefässe, wenn auch nicht ophthalmoskopisch, so doch anatomisch nachweisbar in viel grösserer Häufigkeit vorkommen, und es ist die Möglichkeit nicht abzuweisen, dass das Vorkommen solcher, wenn auch nur sehr feiner Gefässe, ein ganz gewöhnliches, vielleicht normales ist. Uebrigens sind, um sowohl hiefür bestimmte Anhaltspunkte zu gewinnen, als auch mit Rücksicht auf eine weitergehende Verwerthung in klinischer Richtung bei der Wichtigkeit der von den cilioretinalen Gefässen versorgten Bezirke, z. B. in Fällen von Embolie der Centralarterie, wie dies schon Nettleship andeutet, und vielleicht bei Circulationsstörungen überhaupt, weitere Beobachtungen und besonders anatomische Untersuchungen abzuwarten.

Jedenfalls aber erfährt die Ansicht von der fast ausschliesslichen Ernährung der Retina durch das Centralgefässsystem wenigstens für die mitgetheilten Fälle eine wesentliche Modification.

---

1) Seit dem Abschlusse vorliegender Mittheilung habe ich wieder eine Reihe weiterer Fälle (mehr als 10) von cilioretinalen Gefässen beobachtet.